

R. Stoffella

Die Operation nach Stoffella

Subkapitale Osteotomie mit einer dynamischen Osteosynthesetechnik

Stoffella procedure – subcapital osteotomy with a dynamic osteosynthesis

■ **Summary** The osteotomy according to Stoffella is a subcapital chevron osteotomy that corrects moderate and severe hallux valgus deformities. The fixation is performed with a dynamic osteosynthesis implant – LINK®hallux-fixator intern – which is a bypass to neutralize the forces of deviation and allows a interfragmental compression. The method and the technique are described and the radiological and clinical outcome of a prospective clinical study of 75 operations was evaluated. By using the subcapital os-

teotomy according to Stoffella, moderate and advanced hallux valgus deformities can be corrected. The physiological weight bearing is a part of the procedure and accelerates essentially the callus healing and rehabilitation. The dynamic osteosynthesis with the LINK®hallux-fixator intern is together with the Stoffella-osteotomy a modern procedure and a secure method to correct of the most hallux valgus deformities.

■ **Key words** Hallux valgus – Stoffella-osteotomy – subcapital osteotomy – dynamic osteosynthesis – hallux-fixator intern

■ **Zusammenfassung** Die Osteotomie nach Stoffella ist eine subkapitale Winkelosteotomie zur Korrektur von mittel- bis hochgradigen Hallux-valgus-Deformitäten. Die Fixation erfolgt mit einem dynamischen Osteosyntheseimplantat, dem LINK®Hallux-Fixateur interne, der als Kraft-Bypass die Verschiebekräfte neutralisiert und die interfragmentäre Kom-

pression über die physiologische Belastung ermöglicht. Es werden die Methode und die Operationstechnik dargestellt. Das Ergebnis einer prospektiven Studie von 75 Operationen wurde klinisch und radiologisch evaluiert. Die Osteotomie nach Stoffella zeigt, dass mit einer subkapitalen Osteotomie auch hochgradige Hallux-Deformitäten problemlos korrigiert werden können. Die physiologische Belastung ist ein Teil der Operationsmethode und trägt wesentlich zur rascheren Callusbildung und Rehabilitation bei. Die dynamische Osteosynthese mit dem LINK®Hallux-Fixateur interne ist ein modernes Osteosyntheseverfahren und stellt zusammen mit der Osteotomie nach Stoffella eine sichere Methode zur Korrektur der meisten Hallux-valgus-Deformitäten dar.

■ **Schlüsselwörter** Hallux valgus – Stoffella-Osteotomie – Subkapitale Osteotomie – Dynamische Osteosynthese – Hallux-Fixateur interne

Eingegangen: 28. März 2003
Akzeptiert: 11. April 2003

Dr. med. Rudolf Stoffella (✉)
Ärztegemeinschaft Goldenes Kreuz
Domgasse 4
1010 Wien, Austria
E-Mail: stoffella@aon.at

Einleitung

Die Indikation für eine subkapitale Osteotomie war bisher genau begrenzt, da wegen der lateralen Verschiebung immer ein Kompromiss zwischen dem Ausmaß der Korrektur und der Stabilität eingegan-

gen werden musste (1, 3, 9, 14). Bei einem Intermetatarsalwinkel über 16° werden Osteotomien des Metatarsale-I-Schaftes durchgeführt, die aber wegen des Problems der Fixation einen großflächigem Knochenkontakt erfordern, die Pronationsfehlstellung nicht korrigieren und den Eingriff allgemein ver-

größern (4, 18). Die dynamische Osteosynthesetechnik mit der ursprünglichen Halluxspange wurde 1993 mit dem Ziel entwickelt, die Operationsindikation für eine subkapitale Osteotomie zu erhöhen. Aus Stabilitätsgründen wurde statt der geraden Osteotomie eine Chevron-Osteotomie gewählt und die Schenkel wegen der Köpfchenverschraubung nach distal ausgerichtet (15). Der Vorteil war, dass man das MTK-I in der Winkelosteotomie nicht nur um Markraumbreite nach lateral sondern in allen Ebenen verschieben konnte, ohne die Stabilität zu verlieren (16). Die ersten Ergebnisse, die 1995 am 1. Österreich-Deutschen Fußchirurgenkongress in Going präsentiert wurden, bestätigten die hochgradigen Korrekturmöglichkeiten bei sofortiger voller Belastung des Vorfußes. Diese neue Osteosynthesetechnik unterscheidet sich von den bekannten Methoden dadurch, dass die physiologische Belastung des Fußes ein Bestandteil der Operationsmethode ist und die Stabilität der Osteotomie über einen Kraftträger erzielt wird (17).

Methodik

■ Das Operationsprinzip

- Das Metatarsalköpfchen wird subkapital winkelförmig osteotomiert und kann in der Winkelosteotomie in allen Ebenen reponiert werden.
- Der zweipunkt förmige Knochenkontakt erhält erst durch die Implantation des Hallux-Fixateur einen dritten isostatischen Abstützpunkt und wird damit stabil.
- Die interfragmentäre Kompression entsteht bei der funktionellen Belastung des Fußes, wobei auftretende Verschiebekräfte über das Implantat neutralisiert werden.

■ Die biomechanischen Grundlagen

Die Grundlagen der Operationstechnik sind die Arbeiten von Kummer über die Biomechanik des Fußes, die besagen, dass die Metatarsalia bei funktionierenden Verspannungsmechanismen bei statischer und kinetischer Belastung nahezu biegunsfrei auf Druck beansprucht werden. Die nach dorsal gerichtete Bodenreaktion bildet mit der Spannkraft des plantaren Verspannungsapparates ein Kräfteparallelogramm, bei dem die Kraftresultierende genau in der Längsachse der Metatarsalia liegt (Abb. 1). Bei einer Fehlstellung der knöchernen Achse oder durch eine Sehnendysbalance ist das Kräftegleichgewicht des Fußes gestört und es kommt zum Auftreten von

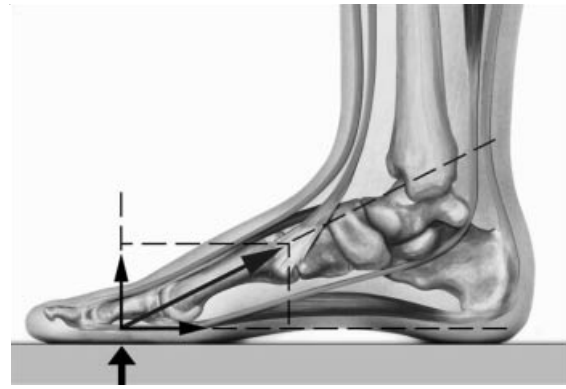


Abb. 1 Die Kraftresultierende aus Bodenreaktion und der plantaren Verspannung liegt genau in der Längsachse der Metatarsalia

Drehmomenten in der Frontal- und Transversalebene (8).

■ Die subkapitale Osteotomie nach Stoffella

Die Osteotomie nach Stoffella ist eine subkapitale Winkelosteotomie des Metatarsale-I mit nach distal geöffneten Schenkeln im Winkel von 90–120°. Das Metatarsalköpfchen wird ohne Zusatzschnitte durch Verschieben, Aufkippen und Drehen in der Winkelosteotomie in die gewünschte Position gebracht. Ein flächiger Knochenkontakt ist nicht mehr erforderlich, da durch den hohen interfragmentären Belastungsdruck nur mehr ein punktförmiger Zweipunktkontakt notwendig ist.

- Die Lateralisierung wird durch Verschiebung des Köpfchens mit dem Hallux-Fixateur, der die gewünschte Versetzung hat, erzielt. Eine Verschiebung ist bis um Markraumbreite möglich (Abb. 2).

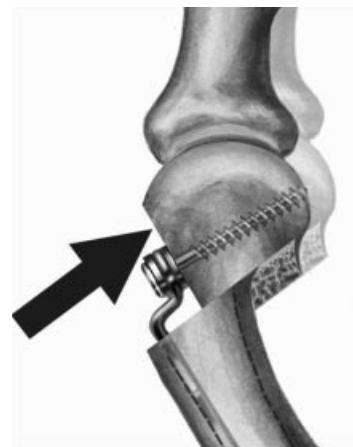


Abb. 2 Die Lateralisierung

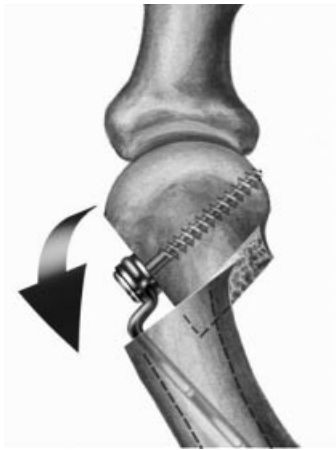


Abb. 3 Die Valguskorrektur

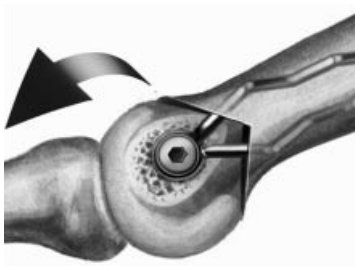

Abb. 4 Die Plantarisierung

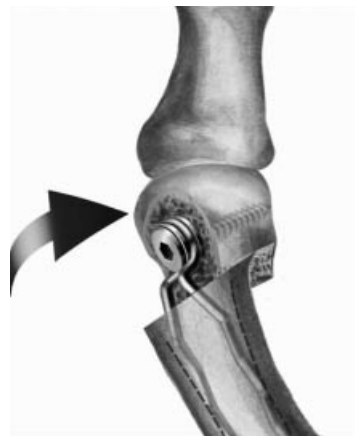

Abb. 5 Die Rotationskorrektur

- Die Valgusfehlstellung kann nach Aufkippen und Eintauchen des Köpfchens durch eine schräge Implantation der Spangenschenkel im Markraum korrigiert werden (Abb. 3).
- Die Plantarisierung kann durch einen absteigenden Osteotomieschnitt oder durch Abkippen des Köpfchens in der Winkelosteotomie nach plantar erzielt werden (Abb. 4).



Abb. 6 Der Hallux-Fixateur interne mit der winkelstabilen Verschraubung

- Die Pronationsfehlstellung kann durch ein Drehen des Köpfchens in der Winkelosteotomie und durch die rotiert eingesetzten Spangenschenkel korrigiert werden (Abb. 5).

■ Der LINK® Hallux-Fixateur interne nach Stoffella

Der Hallux-Fixateur interne ist ein innerer Kraftträger, der die Fixierung des stellungskorrigierten Metatarsalköpfchens an den Metatarsalschaft ermöglicht. Dieses dynamische Osteosyntheseimplantat besteht aus einem 1,7 mm Stahldraht, der in Form einer Spange gebogen ist und hat ein statisches und dynamisches Ende (Abb. 6).

- Das statische Ende ist abgerundet, bajonettförmig versetzt und mit einem Führungszylinder verbunden, durch den eine bündig geführte Kleinfragmentschraube gesteckt wird, um das distale Ende an das Metatarsalköpfchen winkelstabil anzuschrauben.
- Das dynamische Ende besteht aus zwei gewellten Schenkeln, die abgespreizt unter einer Vorspannung stehen und im Markraum des Metatarsalschaftes rotations- und kippstabil verankert werden.

Der Hallux-Fixateur interne ist in drei verschiedenen Ausführungen 3, 5 und 7 mm nach der Schenkelebene versetzt, um die gewünschte Lateralisierung des Metatarsalköpfchens zu erzielen (Abb. 7).

■ Die dynamische Osteosynthesetechnik

Bei der dynamischen Osteosynthesetechnik werden die dynamischen Kräfte der funktionellen Belastung zur interfragmentären Kompression der Osteotomie verwendet. Durch die Schienung der Knochenfragmente mit dem Hallux-Fixateur interne entsteht aus dem knöchernen Zweipunktkontakt in der Winkelosteotomie ein stabiles System mit drei Abstützpunk-



Abb. 7 Der Hallux-Fixateur interne in drei verschiedenen Ausführungen 3 mm, 5 mm, 7 mm nach der Schenkelebene versetzt

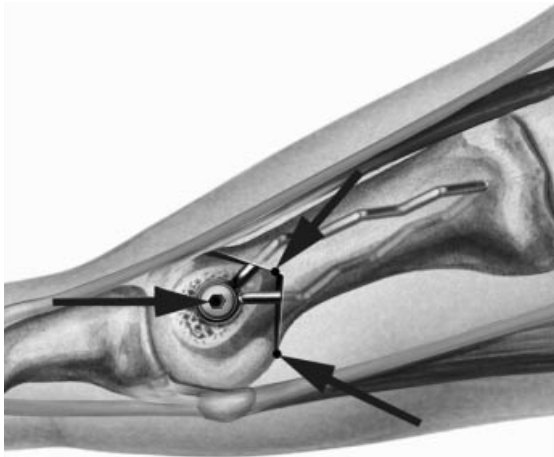


Abb. 8 Die drei Abstützpunkte des MTK-I sind die Schenkel der Winkelosteotomie und der Hallux-Fixateur. Die Drehmomente in der Frontalebene werden durch die zentrale Verschraubung in der Winkelosteotomie neutralisiert

ten (Abb. 8). Die interfragmentäre Reibung in der Osteotomie und die gleitende innere Schienung bewirken eine dynamische Osteosynthese. Die Ausschaltung der störenden Biegungs- und Scherkräfte erfolgt durch die Winkelosteotomie und die Neutralisationswirkung des inneren Kraftträgers.

- Die Drehmomente in der Frontalebene werden durch die zentrale Verschraubung des Metatarsalköpfchens mit dem Hallux-Fixateur in der Winkelosteotomie neutralisiert.
- Die Drehmomente in der Transversalebene werden über die winkelstabile Verschraubung des Metatarsalköpfchens mit dem Hallux-Fixateur neutralisiert (Abb. 9).

In der Sagittalebene soll das dynamische Ende des Implantats die Möglichkeit des Nachgleitens im Markraum haben, damit die funktionellen Kräfte der Belastung die Kompression der Osteotomie bewirken (Abb. 10).

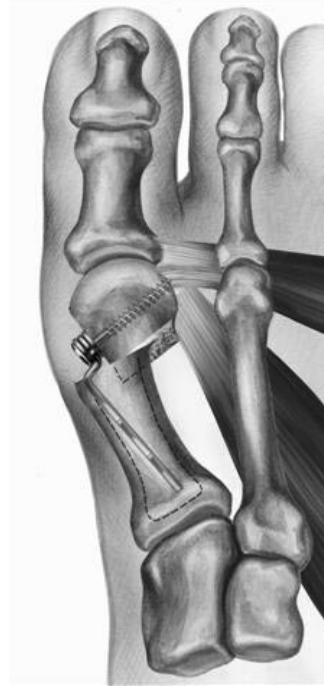

Abb. 9 Die Drehmomente in der Transversalebene werden über die winkelstabile Verschraubung über den Hallux-Fixateur neutralisiert

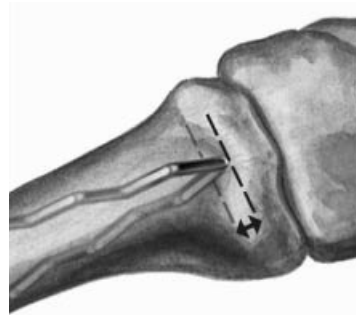


Abb. 10 Die Nachgleitstrecke der Spangenschenkel im Markraum soll ca. 3 mm betragen

■ Indikationsstellung

- Die ideale Indikation der Operation nach Stoffella ist eine mittel- bis höhergradige Halluxfehlstellung. Der Hallux-valgus-Winkel kann über 45° und der Intermetatarsalwinkel über 20° korrigiert werden. Bei inkongruenten oder fixierten Grundgelenken wird zusätzlich ein Weichteileingriff durchgeführt.
- Eine erweiterte Indikation besteht bei einer Transfermetatarsalgie aufgrund einer Elevation des MTK-I, wo durch eine Plantarisierungsosteotomie die MTK-II–III entlastet werden. Bei einem Hallux rigidus kann durch eine Plantarisierungs- und

Verkürzungsosteotomie das Grundgelenk wieder funktionell gemacht werden.

- Die Kontraindikation ist eine fortgeschrittene Arthrose im Grundgelenk, eine ausgeprägte Osteoporose, eine schwere Hypermobilität im Tarsometatarsalgelenk und ein Intermetatarsalwinkel über 24° .

Operationstechnik

Medialer Längsschnitt über dem Großzehengrundgelenk. Bildung eines nach proximal gestielten Periostal-Kapsellappens. Freilegen der Pseudoexostose und Abtragen mit der oszillierenden Säge. Einsetzen von kleinen Hohmann-Hebeln. Nur sparsame Ablösung von Weichteilen auf der Dorsalseite.

■ Festlegung der Schnitfführung

Die Spitze der Winkelosteotomie liegt auf der Schaftachse im Schnittpunkt eines Kreisbogens mit Zentrum Metatarsalköpfchen. Die Schenkel liegen in einem Winkel von ca. $90\text{--}120^\circ$ nach proximal geöffnet tangential zum Metatarsalköpfchen. Mit einem 1 mm Bohrdrabt wird die Osteotomiespitze festgelegt und eine spezielle Sägelehre aufgesetzt (Abb. 11). Die Knochenschnitte werden mit einer oszillierenden Säge mit schmalen Sägeblatt durchgeführt (Abb. 12).

■ Korrekturmöglichkeiten

Mit der Richtung des Führungsbohrdrahtes können die Ebene der Schnitfführung und folgende Korrekturen festgelegt werden.

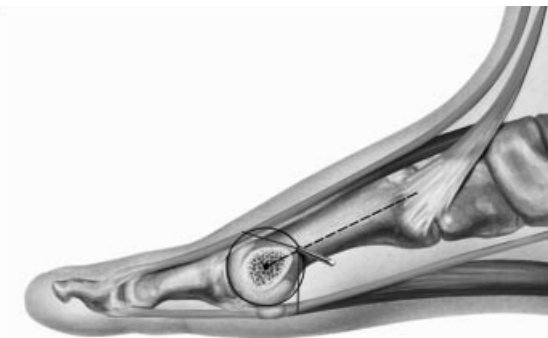

Abb. 11 Die Spitze der Winkelosteotomie liegt auf der Schaftachse im Schnittpunkt eines Kreisbogens mit Zentrum Metatarsalköpfchen. Die Schenkel liegen in einem Winkel von ca. $90\text{--}120^\circ$ nach proximal geöffnet tangential zum MTK-I

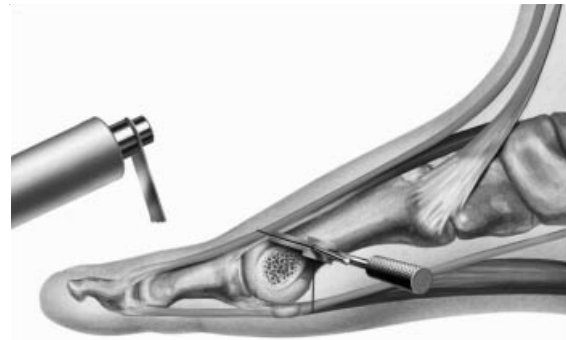

Abb. 12 Ein Führungsbohrdraht dient zum Aufsetzen einer Sägelehre

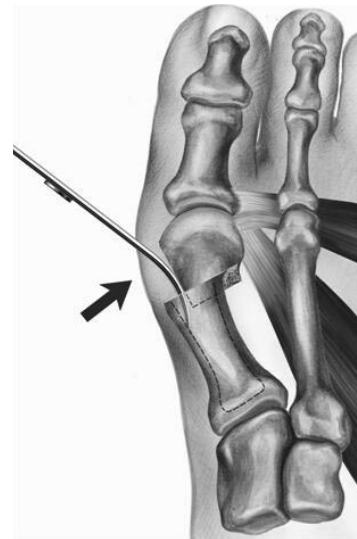

Abb. 13 Reposition des MTK-I nach Lateral mit einem Knochenhebel

- Für eine geringe *Verlängerung des Metatarsale* wird der Bohrdrabt von proximal medial nach lateral distal eingesetzt.
- Für eine *Verkürzung des Metatarsale* von distal medial nach proximal lateral.
- Die *Plantarisierung des Metatarsalköpfchens* wird durch die Richtung des Bohrdrahtes von medial dorsal nach lateral plantar bestimmt.

Die weiteren Korrekturen werden durch eine manuelle Reposition des Metatarsalköpfchens mit einem Knochenhebel und einer Repositionszange durchgeführt.

- Die *Lateralisierung* des Köpfchens erfolgt mit dem gebogenen Teil der Hebel-Tiefenlehre in der Osteotomieebene (Abb. 13).
- Für die *Valguskorrektur* wird das Metatarsalköpfchen mit der Repositionszange varisch aufgekippt und in den Markraum eingestaucht.

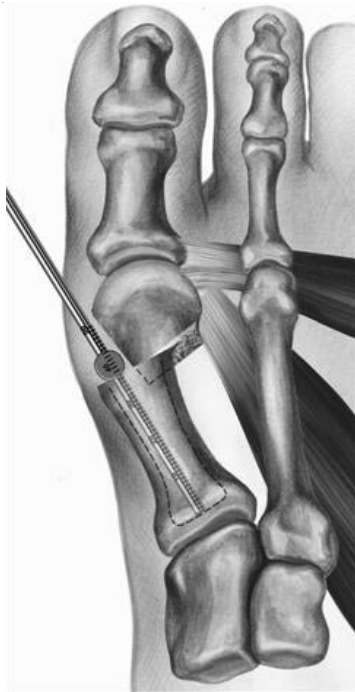

Abb. 14 Ausmessen der Tiefe des Markraums mit einer Tiefenlehre

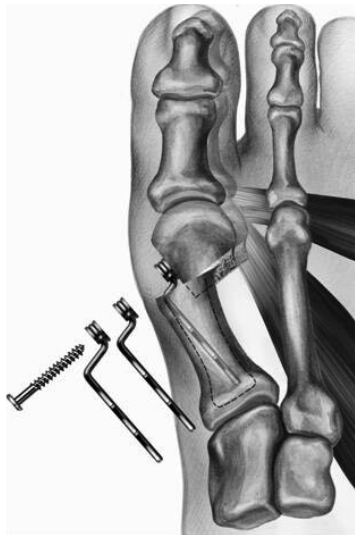

Abb. 15 Wahl der Hallux-Fixateur mit der erforderlichen Lateralisierung

- Die *Pronationskorrektur* erfolgt durch supinatorisches Drehen des Köpfchen in der Winkelosteotomie.

■ Wahl des Implantats

Mit der Tiefenlehre wird die Tiefe des Markraumes überprüft. Die Spangenschenkel sind 40 mm lang

und müssen im Markraum eine Nachgleitstrecke von ca. 3 mm haben, da sonst keine Dynamik entstehen kann (Abb. 14). Sind die Spangenschenkel zu lang, werden sie mit einem Seitenschneider gekürzt.

Entsprechend der präoperativen Planung wird der Hallux-Fixateur mit der passenden Lateralisierung gewählt (Abb. 15).

■ Proximale Verankerung

Mit der Setzzange werden die unter Vorspannung stehenden Schenkel des Hallux-Fixateur komprimiert und entsprechend der geplanten Korrektur bis nur noch eine Welle sichtbar ist, in den Schaft eingeführt (Abb. 16, 17).

- Zur *Valguskorrektur* werden die Schenkel etwas schräg eingesetzt.
- Zur *Pronationskorrektur* werden die Schenkel etwas rotiert eingesetzt.

Die endgültige Verankerung des Hallux-Fixateur wird mit einem Einschlaginstrument vorgenommen (Abb. 18). Der Anpressdruck der ersten distalen Schenkelwelle im enger werdenden Markraum ist maßgebend für die rotationsstabile Fixierung. Sollte eine Änderung des Spangensitzes notwendig sein, kann das Implantat entfernt und korrigiert eingesetzt werden.

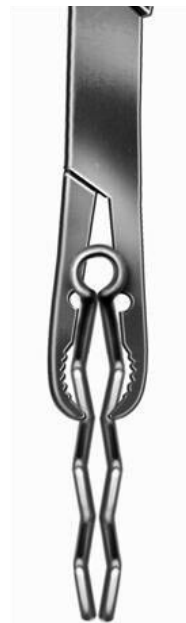

Abb. 16 Komprimierung der Spangenschenkel mit der Setzzange

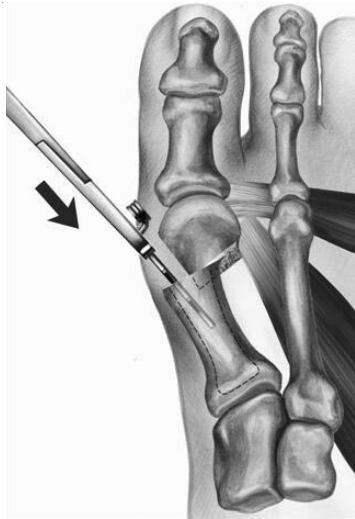


Abb. 17 Einführen des Hallux-Fixateur in den Markraum

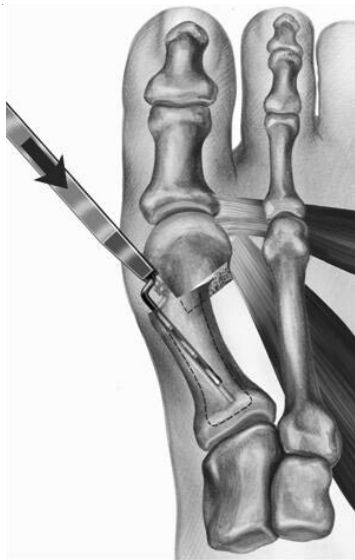

Abb. 18 Einschlagen des Hallux-Fixateur mit einem Einschlaggerät

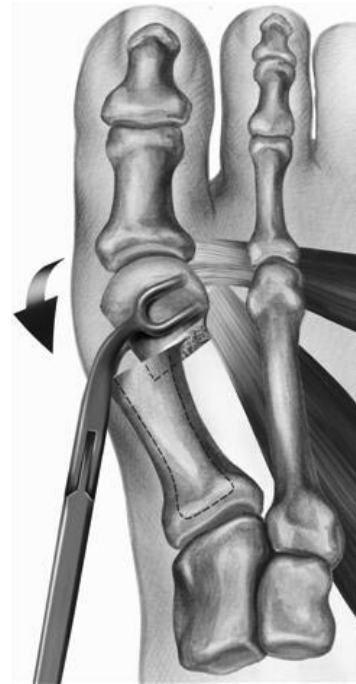

Abb. 19 Reposition des MTK-I mit einer Repositionszange in der Winkelosteotomie an die Öse des Hallux-Fixateur

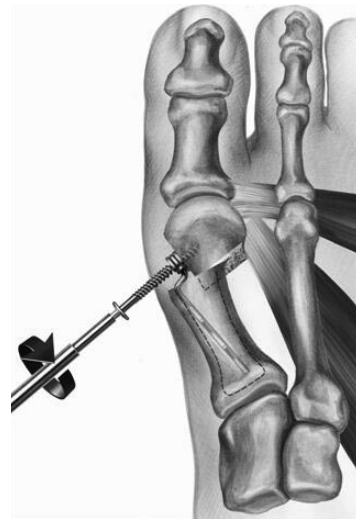

Abb. 20 Eindrehen einer Fixationsschraube nach Vorbohren und Ausmessen der erforderlichen Schraubenlänge

■ Reposition des Metatarsalköpfchens

Die Lateralisierung des Metatarsalköpfchens ist mit der entsprechenden Versetzungsstrecke des Hallux-Fixateur bereits festgelegt. Sollte eine Valgisierung- und eine Rotationskorrektur erforderlich sein, muss das Metatarsalköpfchen mit der Repositionszange reponiert und an die Öse des Hallux-Fixateur bis zur Schraubenfixierung angelegt werden (Abb. 19).

■ Distale Verschraubung

Mit einem 2,5 mm Spiralbohrer wird durch die Führungsbuchse des Hallux-Fixateur der Bohrkanal für die 4 mm zylindrische Spongiosaschraube in das Metatarsalköpfchen gebohrt. Nach Ausmessen der Bohrtiefe mit einem Schraubenmessgerät wird die entsprechende Schraube mit einem Sechskant-Schraubendreher eingesetzt (Abb. 20).

Letztlich wird mit dem Einschlaginstrument das verschraubte Implantat noch leicht nachgeschlagen, um die Vorspannung der dynamischen Osteosynthese zu erreichen.

■ Weichteileingriff

Wenn nach der Osteosynthese noch eine kontrakte Restvalgusstellung der Großzehe besteht, sollte ein laterales Release mit einer Inzision der lateralen Kapsel und einer Verlagerung der Sehne des M. abductor hallucis nach proximal durchgeführt werden (9, 12). Der proximal gestielte Periost-Kapsellappen wird entsprechend des Zehengeradstandes gekürzt und als mediale Verspannung mit dem Periost der Grundphalanx und dem M. abductor hallucis vernäht (13). Einlegen eines Redondrains Gr. 8 und Wundverschluss. Es wird für die ersten zwei Tage ein Zügelverband angelegt.

Nachbehandlung

Der Fuß ist sofort voll belastbar und soll plantigrad über die Großzehe abgerollt werden. Bis zur Nahtentfernung wird ein leichter Tapeverband getragen und anschließend kann bei Bedarf eine Hallux-valgus-Tagesbandage getragen werden.

Die Mobilisierung erfolgt zunächst in einer gewöhnlichen Sandale mit flexibler Sohle und Klettverschluss. Sobald die anfängliche Schwellung zurückgegangen ist, kann man die Versorgung mit einem bequem sitzenden Schuh einleiten.

Die Implantatentfernung wird in der Regel ab der 6. Woche in Lokalanästhesie, mittels einer Stichinzision über der Schraube durchgeführt. Die Schraube wird herausgedreht und der Hallux-Fixateur mit der Flachzange aus dem Markraum extrahiert (Abb. 21).

Ergebnisse

Von 82 operierten Füßen bei 58 Patienten konnten 75 mit einer durchschnittlichen Nachuntersuchungszeit von 15 Monaten (6–24 Monate) begutachtet werden. Das Durchschnittsalter war 57,3 Jahre, die Geschlechtsverteilung 50 Frauen und 8 Männer. Präoperativ betrug der Kitaoka-Score 40 Punkte und postoperativ 90 Punkte (5). Nach der 2. Woche konnten über zwei Drittel (69%) der Patienten Komfortschuhe tragen. Die Arbeitsfähigkeit bzw. eine gleichwertige Aktivität konnte nach der 2. Woche von fast drei Viertel (74%) der Patienten erreicht werden (Abb. 22–24).

Die radiologische Kontrolle erfolgte unmittelbar postoperativ, nach 6 Wochen bei der Metallentfernung und bei der Nachkontrolle. Der durchschnittliche präoperative IMW betrug 16° ($10\text{--}24^\circ$), der HVW 41° ($22\text{--}52^\circ$). Der IMW konnte im Durchschnitt auf 7° ($3\text{--}12^\circ$), der HVW auf 18° ($4\text{--}26^\circ$) verbessert werden. Der metatarsale Artikulationswinkel

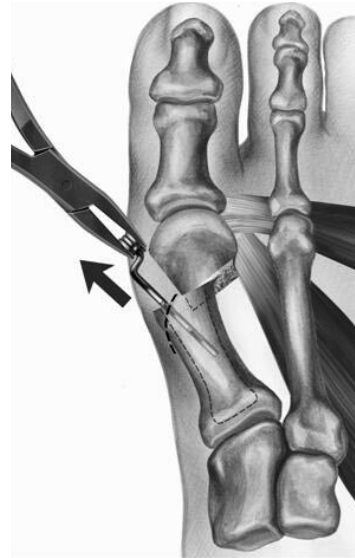


Abb. 21 Implantatentfernung ab der 6. Woche mit einer Flachzange

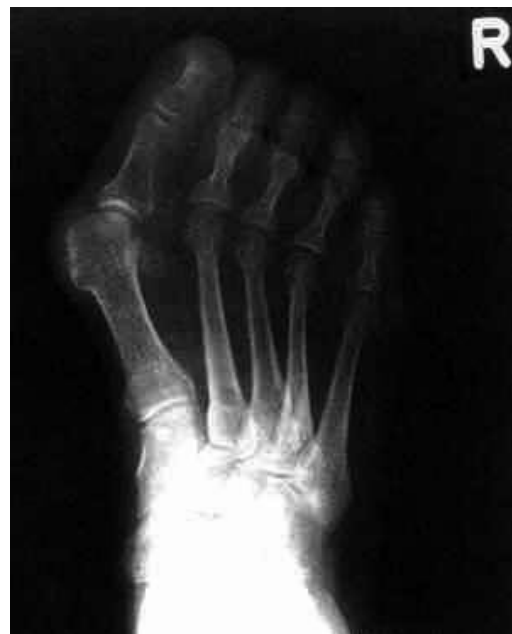

Abb. 22–24 Fallbeispiel: 78 Jahre alte Patientin

Abb. 22 Präoperatives Röntgen, Hallux-valgus-Winkel 45° . Intermetatarsalwinkel 18°

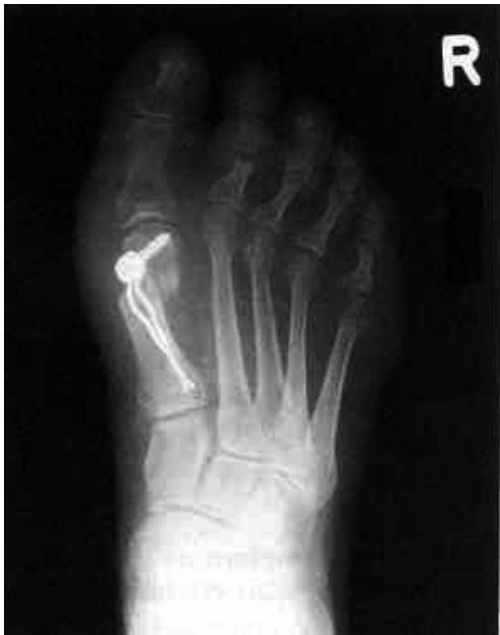

Abb. 23 Postoperatives Röntgen

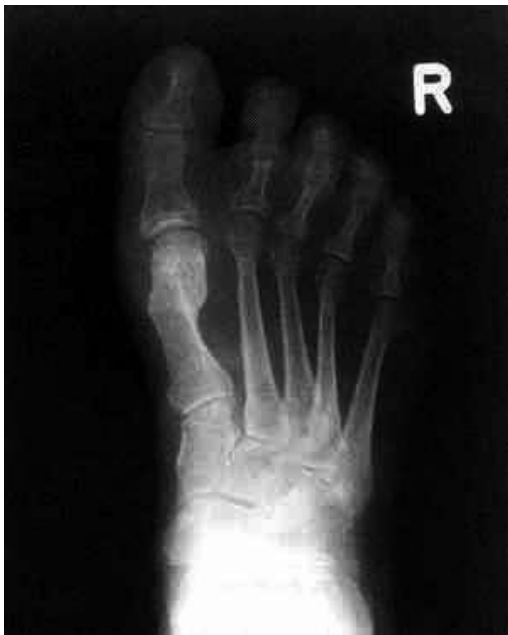

Abb. 24 9 Monate postoperatives Röntgen, Hallux-valgus-Winkel 6°, Intermetatarsalwinkel 3°

(MAO) lag präoperativ bei durchschnittlich 15° (5–25°) und postoperativ bei durchschnittlich 10° (0–12°). Eine Veränderung der Winkels bei der Implantatentfernung und bei den nachfolgenden Kontrollen konnte nicht beobachtet werden.

Bei 4 Patienten kam es zu einer leichten bis mittelgradigen Wundheilungsstörung, die ohne Revision

zur Ausheilung kam. Eine Pseudarthrose oder eine avasculäre Nekrose wurde nicht beobachtet.

Diskussion

Mit der Entwicklung des LINK®Hallux-Fixateur interne ist eine neue Operationstechnik entstanden, die es erlaubt, mit einem einfachen subkapitalen Winkelschnitt eine dreidimensionale Reposition des Metatarsalköpfchens zu erreichen. Damit kann ohne aufwendige Knochenschnitte die Korrektur des Intermetatarsalwinkels, des Hallux-valgus-Winkels, des metatarsalen Artikulationswinkels, der Pronations- und Elevationsfehlstellung sowie der Schaftlänge erzielt werden (17). Durch die hohe interfragmentäre Kompression, die durch die physiologische Belastung entsteht, ist nur mehr ein punktförmiger Knochenkontakt in der Osteotomie erforderlich (11). Die auftretenden Biegekräfte werden über einen internen Kraftträger, der eine dynamische Osteosynthese ermöglicht, neutralisiert. Es können dadurch auch hochgradige Halluxfehlstellungen ohne Stabilitätsverlust sicher korrigiert werden (17). Die Dynamisierung einer Osteosynthese durch eine geringe axiale Bewegung wirkt sich positiv aus, weil der Reiz zur Callusdifferenzierung erhöht wird und die Osteotomiespalten ohne Verzögerung überbrückt werden (2). Die Osteotomie nach Stoffella zeigt im Vergleich mit anderen subkapitalen Osteotomien keine erhöhte Inzidenz von avasculären Nekrosen oder Pseudarthrosen des MTK-I und stellt somit eine sichere Methode zur Korrektur einer Hallux-valgus-Deformität dar (7). Ein Leitsatz der Frakturbehandlung ist, dass ausgiebige aktive, schmerzfreie Bewegungen zur raschen Normalisierung der Zirkulation in Knochen und Weichteilen führen. Eine Osteosynthese kann nur dann voll zufriedenstellend sein, wenn sich eine äußere Fixation erübrigt und eine aktive, schmerzfreie Bewegung aller Muskeln und Gelenke möglich ist (10). Neben dem Vorteil einer funktionellen Nachbehandlung ohne Vorfußentlastungsschuh, erlaubt die Operation nach Stoffella, zusätzlich die Zeit bis zur Wiedererlangung der Arbeitsfähigkeit erheblich zu verkürzen (16).

Fazit

Die Operation nach Stoffella nützt die Vorteile einer subkapitalen Osteotomie zur dreidimensionalen Korrektur und erhöht die Indikation für mittlere und schwere Halluxfehlstellungen. Der Intermetatarsalwinkel kann über 20° und der Hallux-valgus-Winkel

über 45° liegen. Eine Metatarsale-I-Schaft-Osteotomie erscheint aus Stabilitätsgründen nicht mehr erforderlich. Proximale Osteotomien bleiben bei Fehlstellungen des Intermetatarsalwinkels über 24° die Therapie der Wahl. Die physiologische Belastung des

Fußes als biologische Kraft für die Stabilisierung zu verwenden, ist ein zukunftsorientiertes Osteosyntheseverfahren und erspart den Patienten das Tragen eines Vorfußentlastungsschuhs.

Literatur

1. Austin DW, Leventen O (1981) A new osteotomy for hallux valgus. *Clin Orthop* 157:25–30
2. Claes L, Wolf S, Augat P (2000) Mechanische Einflüsse auf die Callusheilung. *Chirurg* 71:989–994
3. Coughlin MJ (1996) Hallux valgus. *J Bone Joint Surg* 78A:932–966
4. Barouk LS (1997) New osteotomies in the forefoot and their therapeutic role. In: Valtin B (ed) *Cahiers d'enseignements de la SOFCOT*. Paris Expansion Scientifique Française 49–86
5. Kitaoka HI, Alexander R, Adelaar R et al (1994) Clinical rating system for the ankle, hindfoot, midfoot, hallux and lesser toes. *Foot Ankle Int* 15:349–353
6. Klein C, Zembsch A, Kiss H, Neumann D, Dorn U (2002) Inzidenz von avasculären Köpfchennekrosen und Pseudarthrosen nach subkapitaler Osteotomie I nach Stoffella. *Orthop Praxis* 38:766–770
7. Klein C, Zembsch A, Neumann D, Grafinger R, Berka J, Dorn U (2003) Die subkapitale Osteotomie I nach Stoffella. Eine Analyse der ersten dreißig in der Originaltechnik operierten Fälle. *Orthop Praxis* 39:101–104
8. Kummer B (1993) Biomechanik des Vorfußes. In: Wirth CJ (Hrsg) *Vorfußdeformitäten – Behandlungskonzepte für Klinik und Praxis*. Springer, Berlin 3–12
9. Mann RA, Rudicel S, Graves SC (1992) Hallux valgus repair utilizing a distal soft tissue procedure and proximal metatarsal osteotomy. Long term follow-up. *J Bone Joint Surg* 74A:124–129
10. Müller ME, Allgöwer M, Schneider R, Willenegger H (1977) *Manual der Osteosynthese*. Springer, Berlin
11. Perren SM (1992) *Biomechanische Grundlagen der Frakturbehandlung*. *Orthopäde* 21:3–10
12. Pochatko D et al (1994) Distal chevron osteotomy with lateral release for treatment of hallux valgus deformity. *Foot and Ankle Int* 15:457–461
13. Schauer S, Dippold A (2003) Modifikation zur Hallux-valgus-Korrektur nach Stoffella. *Orthop Praxis* 39:105–108
14. Shereff MJ, Sobel MA, Kummer FI (1991) The stability of fixation of first metatarsal osteotomies. *Foot Ankle* 11:208–211
15. Stoffella R (1998) Neue Osteosynthesetechnik zur subkapitalen Metatarsalosteotomie beim Hallux valgus. *Operat Orthop Traumatol* 10:317–325
16. Stoffella R (2000) Ergebnisse der subkapitalen Metatarsale-I-Osteotomie nach Stoffella zur Behandlung des Hallux valgus. *Orthop Praxis* 36:55–58
17. Stoffella R (2002) Frühergebnisse der MT-I-Osteotomie nach Stoffella mit der modifizierten winkelstabilen dynamischen Kompressionsspanne dem Hallux-Fixateur interne. *Orthop Praxis* 38:659–662
18. Wülker N (1997) Hallux valgus. *Orthopäde* 77:654–664